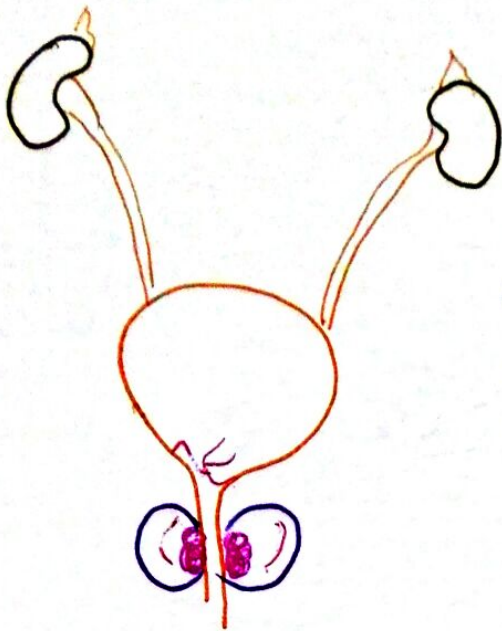

IRC obstr

Créatinine
Echo RVP

Lithiase

E₂

Rétention V

debut métri, rendu post-mict^o

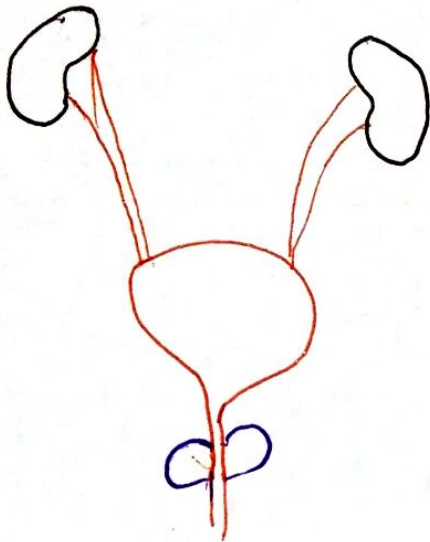
Infection

ECBU

Hématurie

B4/FNS

Fibroscope vésicale Tumeur?
vésicale



Dg ≠ iel

Vessie neurologique

Tumeur vésicale

Maladie du col vésical

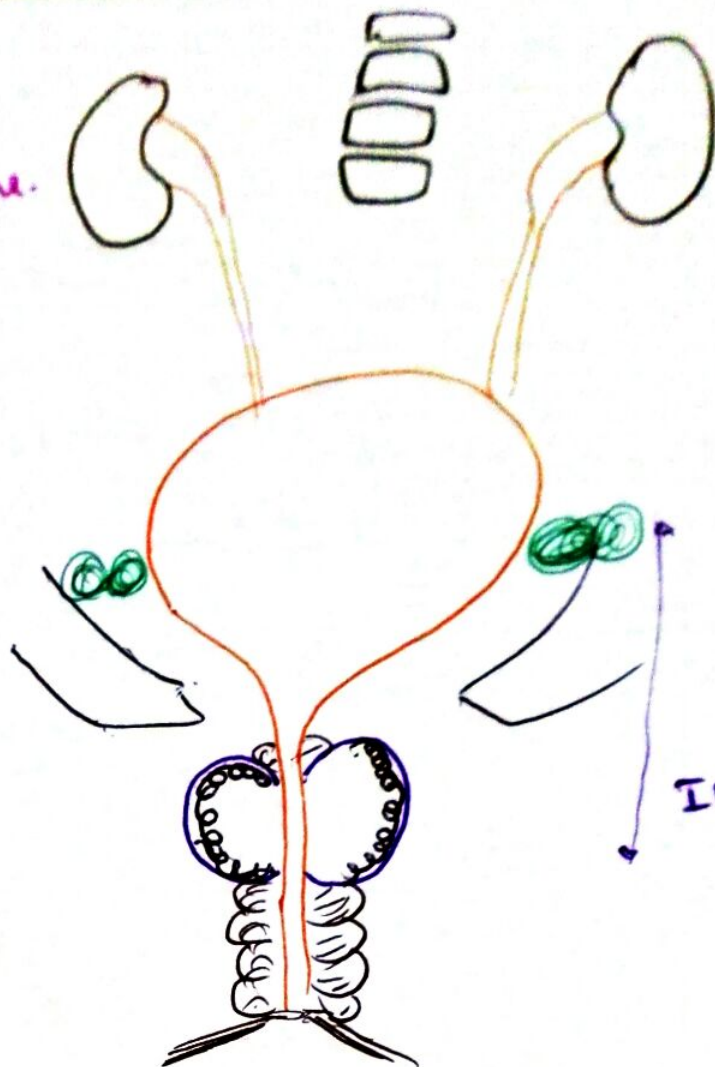
Prostatite

Sténose uretral

Lithiase urinaire

Adénome de la prostate (HBP)

Calcémie
FNS
Créatinine, Ionogramme.



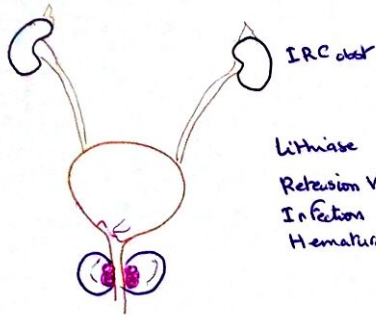
Scintigraphie osseuse

TDH TAP

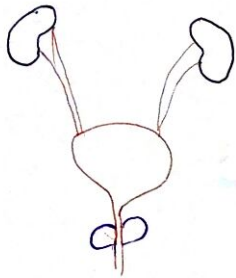
PSA
PSA libre/total
Biopsie

IRM prostatique

Cancer de la prostate.



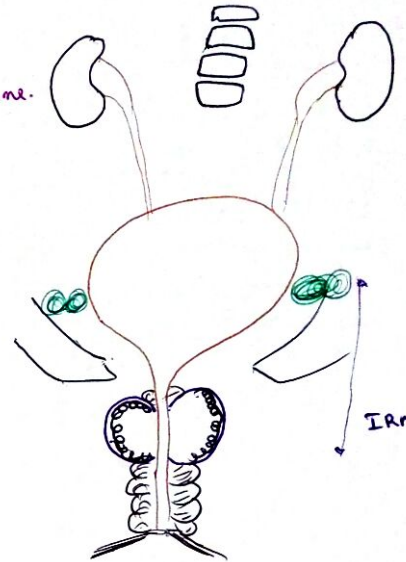
IRC atter
 Créatinine
 Echo RVP
 Lithiase
 Rétenion V
 Infection
 Hématurie
 E:
 diurétiques, rendez post-mict
 ECBU
 BU/FNS
 Fibroscopie vésicale Tumeur?
 vésicale



Dg + iel
 Vessie neurologique
 Tumeur vésicale
 Maladie du col vésical
 Prostatite
 Sténose urétral
 Lithiase urinaire

Adénome de la prostate (HBP)

Calcémie
 FNS
 Créatinine, Ionogramme.



Scintigraphie osseuse

TDM TAP

IRM postérior

PSA
 PSA libre/total
 Biopsie

Cancer de la prostate.