


Pathologie vésicale

Tm vésicales : néo à partir de la paroi vésicale

épithéliales type urothélial aspect papillaire (+++)

infiltration $\begin{cases} \rightarrow \text{non} \rightarrow 70\% \\ \rightarrow \text{oui} \rightarrow 30\% \end{cases}$

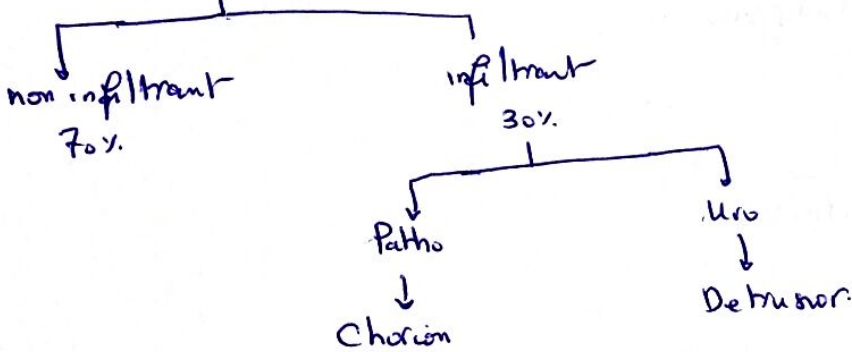
limite ?



Tm vésicales

epith (bas + figts)

- urothelial
- papillaire



mesenchymateuses

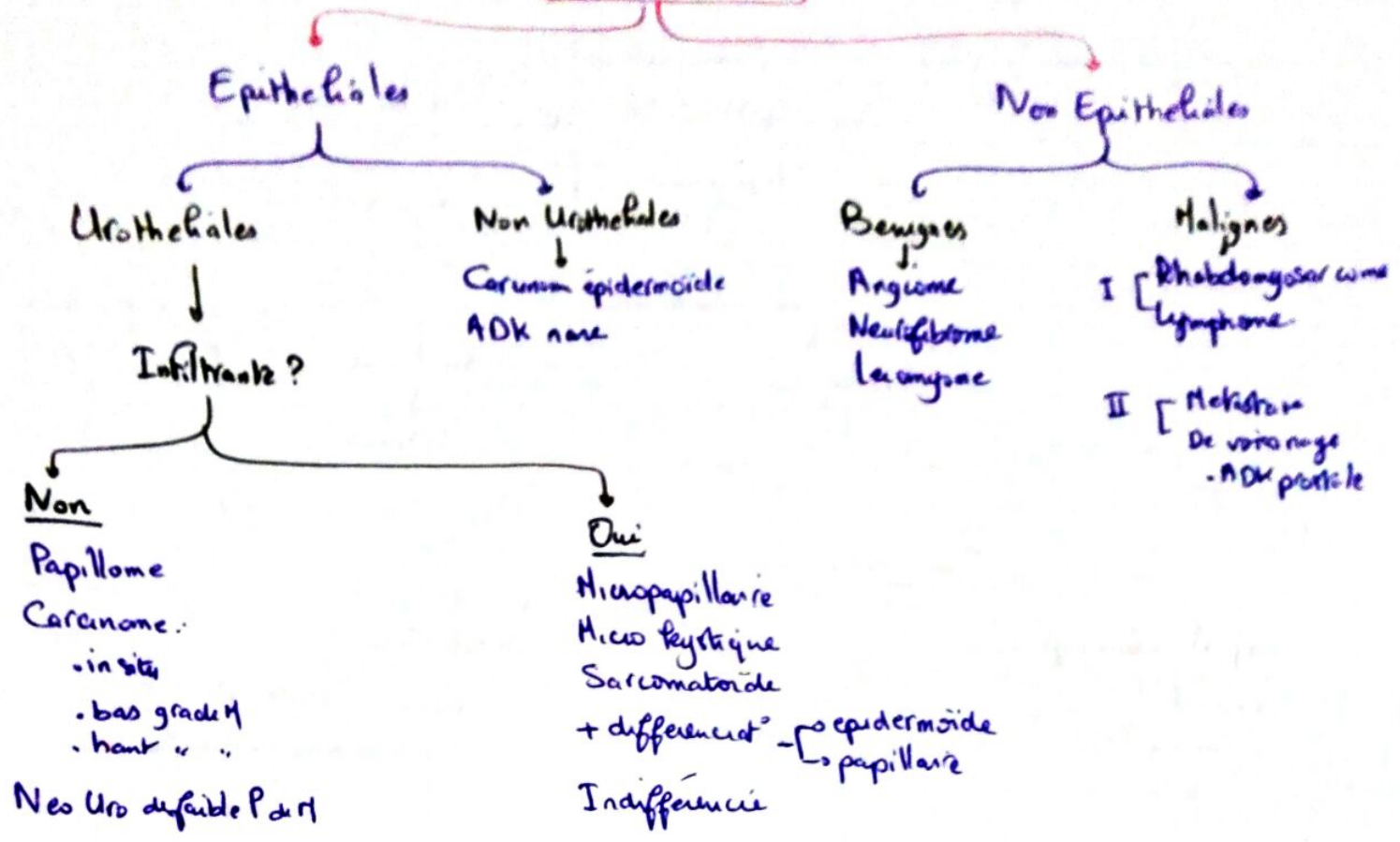
- sarcomes \rightarrow exceptionels
- Rhabdomyosarcome : enfant

♂ : ♀ 3-5 : 1

Cancer prostate \rightarrow vessie \rightarrow Rein

FDR : Tabac
Amines aromatiques
Abus mdct : phénacétine

Tumeurs Vésicales



Rhabdomyosarcome → Enfant ✓
 Étude Anapath : → Tableau.

<p>Papillome</p> <ul style="list-style-type: none"> - papillome - papillome inversé 	<p>Carcinome</p> <ul style="list-style-type: none"> - In situ - Bas grade - Haut grade - Infiltrant. 	<p>C. épidermoïde</p>
--	---	------------------------------

Grading Cytologique : basé sur description des anomalies
 ↳ architecturales
 ↳ cyto-nucléaires

non pas du caractère infiltrant ou non

Détails → Tableau associé