

EXAMEN 2^E EMD d'anatomie
1^{ère} année médecine
Faculté de médecine de Laghouat
Jeudi le 12/02/15 à 10 H

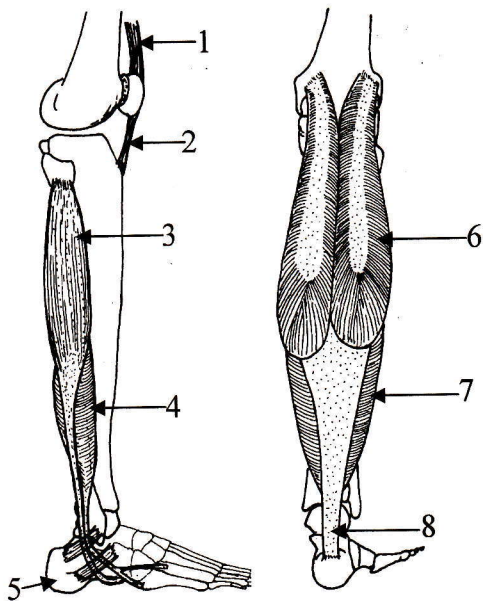
NOM et PRENOM.....

Note aux étudiants :

L'examen comporte 20 QCM (1 point par QCM)

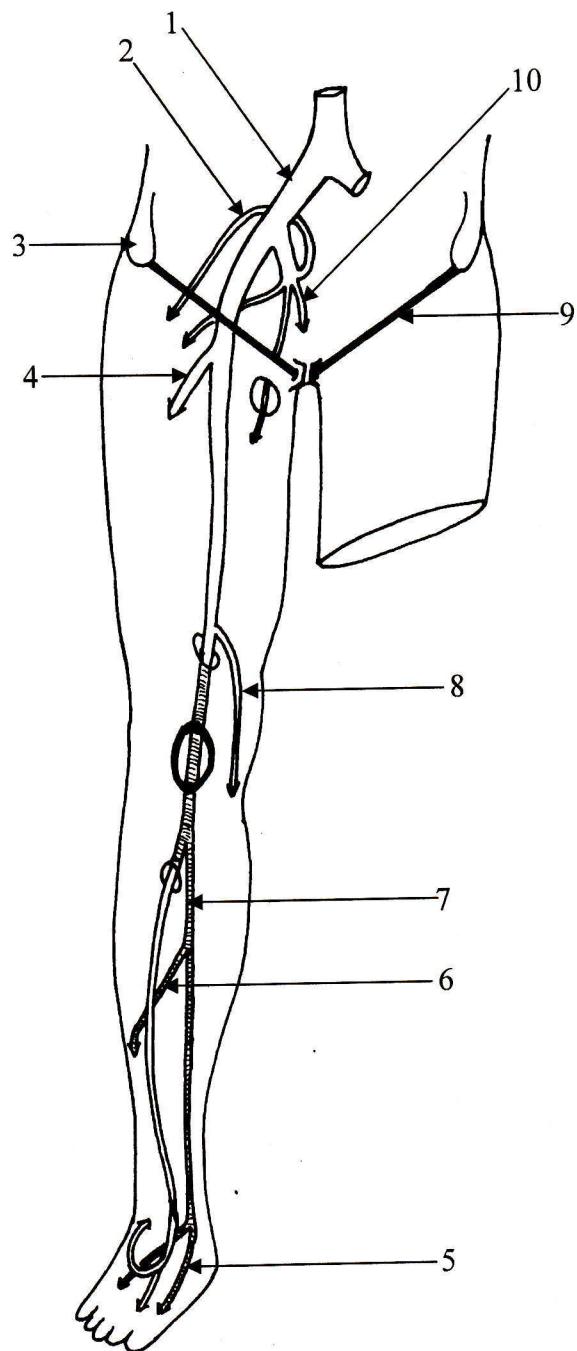
Durée de l'examen : 45 minutes.

<p>Question : Quel le muscle qui n'appartient pas aux muscles de la patte d'oie</p> <p>A- Sartorius B- Gracile C- Semi-tendineux D- Semi-membraneux</p>	<p>Question : parmi les éléments suivants un ne passe pas en arrière de malléole médiale, lequel ?</p> <p>A- Muscle fléchisseur des orteils B- Muscle fléchisseur du gros orteil C- Artère tibiale postérieure D- Veine saphène interne</p>
<p>Question : Quel est le muscle qui n'appartient pas aux muscles ischio-jambiers</p> <p>A- Semi-tendineux B- Semi- membraneux C- Biceps fémoral D- Gracile</p>	<p>Question : La veine saphène externe (ou petite saphène) : cochez la réponse fausse.</p> <p>A- Elle fait suite à la veine marginale externe B- Elle chemine en arrière de la malléole externe C- Elle monte dans région postérieur de la jambe D- Elle se termine dans la veine tibiale postérieure</p>
<p>Question : Le tubercule de Gerdi est situé :</p> <p>A- Au niveau de l'extrémité supérieur du tibia B- Au niveau de l'extrémité inférieur du tibia C- Au niveau de l'extrémité supérieur du fémur D- Au niveau de l'extrémité inférieur du fémur E- Toutes ces réponses sont fausses</p>	<p>Question : Le sartorius : cochez la réponse juste</p> <p>A- Est un muscle de la loge antérieure de la cuisse B- Il s'insère sur l'épine iliaque antéro-inférieure C- Il est innervé par le nerf obturateur D- Il se termine sur la face latérale de l'extrémité proximale du tibia</p>



Question : Cochez les légendes **fausses**

- ☒ A- Le N° 1 = Tendon rotulien
- ☒ B- Le N° 2 = Tendon du quadriceps
- C- Le N° 3 = Muscle long fibulaire
- D- Le N° 4 = Muscle court fibulaire
- ☒ E- Le N° 5 = Le talus
- ☒ F- Le N° 6 = Muscle gastrocnémien médial
- G- Le N° 7 = Muscle soléaire
- H- Le N° 8 = Tendon d'Achille



Question : Cochez les légendes **fausses**

- A- Le N°1 = Artère iliaque commune
- ☒ B- Le N°2 = Artère glutéale inférieure
- ☒ C- Le N°3 = Epine iliaque antéro-inférieure
- D- Le N°4 = Artère profonde de la cuisse
- ☒ E- Le N°5 = Artère plantaire latérale
- F- Le N°6 = Artère fibulaire
- G- Le N°7 = Artère tibiale postérieure
- ☒ H- Le N°8 = Artère poplitée
- I- Le N°9 = Arcade fémorale
- ☒ J- Le N°10 = Artère pudendale externe

<p>Question : Le tubercule grand adducteur est situé :</p> <p>A- Sur le condyle latéral du fémur B- Sur le grand trochanter C- Sur le petit trochanter X D- Sur le condyle médial du fémur E- Sur l'échancrure inter-condylaire</p>	<p>Question : La loge médiale de la cuisse : cochez la R. <u>juste</u> :</p> <p>A- Est innervée uniquement par le nerf obturateur B- Elle reçoit des rameaux du nerf fémoral pour le grand adducteur C- Elle est innervée uniquement par le nerf fémoral X D- Elle est innervée par le nerf obturateur et le nerf fémoral pour le pectiné et le moyen adducteur</p>
<p>Question : L'articulation de Chopart est une articulation :</p> <p>A- Tarso-métarsienne X B- Médio-tarsienne C- Métatarso-phalangienne D- Interphalangiennes E- Toutes ces réponses sont fausses</p>	<p>Question : Tous les muscles de la région fessière (glutéale) sont innervés par les collatérales du plexus sacral sauf un, lequel ?</p> <p>A- Muscle piriforme X B- Muscle obturateur externe C- Carré fémoral D- Les muscles jumeaux.</p>
<p>Question : Un des éléments suivants n'appartient pas au plan fibreux postérieur du genou, lequel ?</p> <p>A- Les coques condyliennes médiale et latérale B- Le ligament poplité oblique C- Le ligament poplité arqué X D- Les ailerons rotuliens</p>	<p>Question : Le nerf fibulaire profond (tibial antérieur) : cochez la réponse <u>fausse</u></p> <p>A- Innervé la loge antérieure de la jambe B- Innervé le muscle pédieux C- C'est une branche de division du nerf fibulaire commun X D- Innervé les muscles fibulaires</p>
<p>Question : La tête fémorale : cochez la réponse <u>fausse</u> :</p> <p>A- Couvre les 2/3 d'une sphère de 20 à 25 mm de rayon B- Présente la fovea capitis X C- Regarde en bas, en dedans et en avant D- Donne insertion au ligament rond E- Est reliée à la diaphyse par le col fémoral</p>	<p>Question : Le nerf tibial (tibial postérieur) : cochez la réponse <u>fausse</u></p> <p>A- Il traverse la loge postérieure de la jambe X B- Il innervé les muscles ischio-jambiers C- Il chemine en arrière de la malléole médiale D- Il se termine par les nerfs plantaires</p>
<p>Question : Le labrum acétabulaire (bourrelet) : cochez la réponse <u>fausse</u> :</p> <p>A- C'est un anneau fibro-cartilagineux B- Il se fixe sur le limbus acétabulaire C- Augmente la surface articulaire de l'acétabulum X D- Sa face interne n'est pas recouverte de cartilage E- Il est triangulaire à la coupe</p>	<p>Question : Parmi les collatérales suivantes cochez celles n'appartenant pas à l'artère poplitée :</p> <p>A- Artères articulaires supérieures B- Artères articulaires inférieures C- Artères jumelles X D- Artère descendante du genou E- Artère articulaire moyenne</p>
<p>Question : Le ligament ilio-fémoral le Bertin : cochez la réponse <u>juste</u> :</p> <p>X A- Est un ligament de l'articulation coxo-fémorale X B- Est un ligament de l'articulation du genou C- Est un ligament de l'articulation talo-crurale D- Est un ligament avec un seul faisceau E- Il se termine uniquement sur le grand trochanter</p>	<p>Question : Cochez le muscle de la région glutéale qui n'est pas innervé par les collatérales du plexus sacral :</p> <p>A- Pyramidal B- Carré fémoral X C- Obturateur externe D- Obturateur interne E- Jumeau supérieur</p>